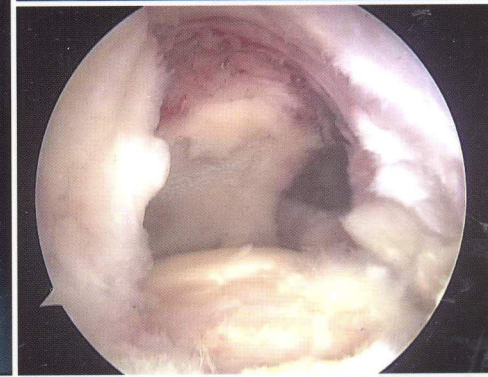
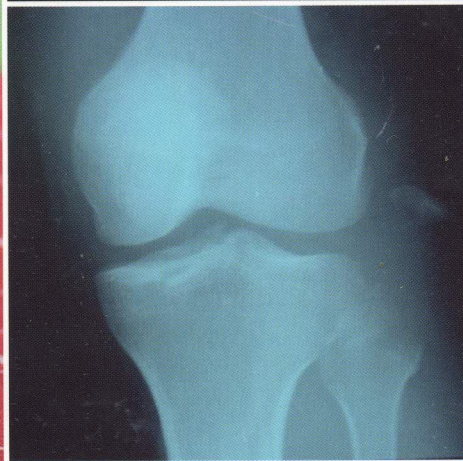
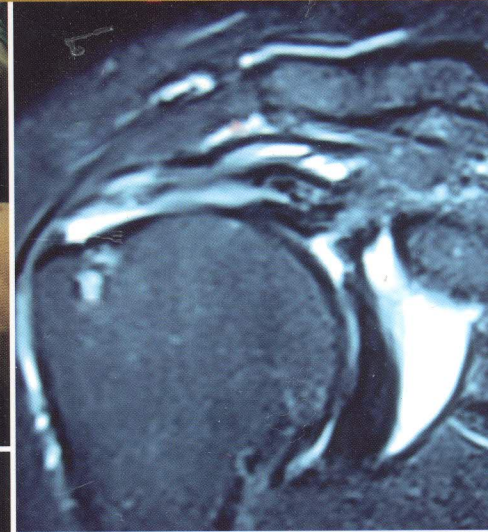
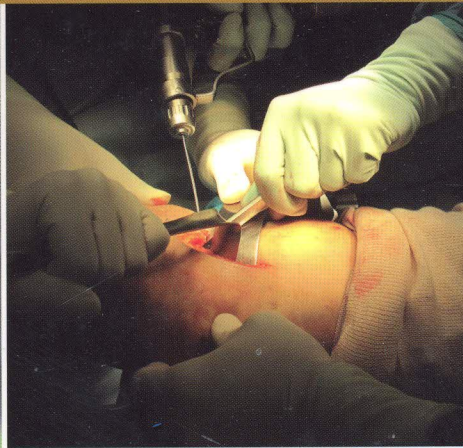




TOSSM+
Thai Orthopedic Society of Sports Medicine

Essential Sports Medicine



10034214

ห้องสมุด วทบ.สุรินทร์

น.อ.หม่อมหลวง วุฒิพงศ์ สุทัศนีย์

หัวหน้าคณะบรรณาธิการ

Sports Medicine

บาดเจ็บจากการกีฬาและกีฬาเวชศาสตร์ (Sport Injuries and Sports Medicine) ศ.คลินิก นพ.ธีรวัฒน์ กุลทนันทน์	1
--	---

Ankle

ข้อเท้าแพลงและข้อเท้าเจ็บเรื้อรังในนักกีฬา (Chronic Sprain Ankle/Chronic Painful Ankle) รศ.นพ.อดิเรก จิระพงศ์	15
Ankle Arthroscopy: Indications and Techniques นพ.ธนวัฒน์ วะสีนนท์ ผศ.นพ.บวรฤทธิ์ จักรไพวงศ์	25
Anterior Ankle Impingement นพ.มารุต อรุณากร ผศ.นพ.บวรฤทธิ์ จักรไพวงศ์	33
Osteochondral Lesion of the Talus นพ.สุกิจ เลาทเจริญสมบัติ	41

Elbow

การส่องกล้องข้อศอก: ข้อบ่งชี้และเทคนิค (Elbow Arthroscopy: Indications and Techniques) ผศ.นพ.ธนพงษ์ ไทยะวิญญู	57
ภาวะข้อศอกเคลื่อนหลุด (Elbow Dislocation) นพ.ต่อพล วัฒนา	73
Complex Elbow Fracture Dislocation: Coronoid Fragment is the Key ผศ.นพ.ชลวิช จันทร์ลลิต	81

ภาวะความไม่มั่นคงจากเส้นเอ็น Medial Collateral (Medial Collateral Ligament Instability) นพ.อิทธิรัตน์ วัชรานานันท์	91
ความไม่มั่นคงทางด้านนอกของข้อศอก (Lateral Instability of Elbow) นพ.ประสิทธิ์ วงศ์ตรีรัตนชัย	99
ภาวะข้อศอกยึดติด (Stiff Elbow) นพ.อิทธิรัตน์ วัชรานานันท์	109

Knee

ชีวกลศาสตร์ของข้อเข่า (Biomechanics of the Knee) ผศ.นพ.พิสิฐภูมิ เลิศวานิช ผศ.นพ.บวรรัฐ วนดุรงค์วรรณ	125
Biodegradable Material for Use in the Knee: Biologic Response ผศ.นพ.พิสิฐภูมิ เลิศวานิช	133
การซักประวัติและการตรวจร่างกายสำหรับข้อเข่า (History Taking and Physical Examination of the Knee) น.อ.หม่อมหลวง วุฒิพงษ์ สุทัศนีย์ ร.ท.ปวิรินทร์ รัตนสัมฤทธิ์	141
Imaging of Knee Injury - I นพ.ธนิต ตันพงษ์ธร ศ.พญ.สุภาณีวรรณ เขาวีวิชิต พญ.เนี่ยตา จิตรภักย์	177
Imaging of Knee Injury - II ศ.พญ.สุภาณีวรรณ เขาวีวิชิต นพ.ธนิต ตันพงษ์ธร พญ.เนี่ยตา จิตรภักย์	197

Meniscectomy นพ.สุกรม ชีเจริญ	215
การปลูกถ่ายหมอนรองกระดูกข้อเข่า (Meniscus Transplantation) ผศ.นพ.ธนะรัตน์ บุญเรือง	223
ภาวะ Discoid ของหมอนรองกระดูก (Discoid Meniscus) ผศ.นพ.ชนะการ พรพัฒน์กุล ผศ.นพ.สมพันธ์ ผดุงเกียรติ	231
Osteonecrosis and Osteochondritis Dissecans นพ.มนต์ศักดิ์ บุญอาจ	237
การดูแลรักษาการบาดเจ็บของกระดูกอ่อน (Decision Making in Cartilage Repair) รศ.นพ.ชาญณรงค์ เกษมกิจวัฒนา	255
การรักษาการบาดเจ็บของกระดูกอ่อนด้วยวิธี Autologous Chondrocyte Implantation รศ.นพ.ชาญณรงค์ เกษมกิจวัฒนา	261
การบาดเจ็บของเอ็นไขว้หน้าในผู้ป่วยที่ยังโตไม่เต็มที่ (Anterior Cruciate Ligament Injuries in Skeletally Immature Patient) พ.อ.สมศักดิ์ ปัตยะกร	269
Clinical Outcomes and Complications of ACL Reconstruction นพ.จิรินทร์นิน รัตนวารินทร์ชัย นพ.บัณฑิต สิมะเกษม	283
Clinical Outcome and Complication of Posterior Cruciate Ligament Reconstruction นพ.ณัฐพร แสงเพชร	295
การบาดเจ็บของข้อเข่าด้านใน (Medial Side Injuries of the Knee) ผศ.นพ.ธนะรัตน์ บุญเรือง	305

เนื้องอกกระดูกและเนื้อเยื่ออ่อนบริเวณเข่า (Bone and Soft Tissue Tumors about the Knee) รศ. นพ. วินัย ศิริชาติวาปี	313
การติดเชื้อของข้อเข่า (Septic Arthritis of the Knee) รศ. นพ. วิทเชษฐ พิชัยศักดิ์	341
ภาวะการฉีกแตกของเส้นเอ็นกล้ามเนื้อ Quadriceps และเส้นเอ็น Patella (Quadriceps and Patellar Tendon Rupture) ผศ. นพ. บวรรัฐ วนดุรงค์วรรณ นพ. ชนินทร์ ลำช้า	347
ภาวะข้อสะบ้าเสื่อม (Patellofemoral Arthritis) ผศ. นพ. ชนะการ พรพัฒน์กุล	361

Shoulder

Arthroscopic Shoulder Anatomy น.อ. หม่อมหลวง วุฒิพงศ์ สุทัศนีย์	371
History Taking and Physical Examination of the Shoulder นพ. เอกวิทย์ เกษราพันธ์	403
Radiographic Examination of the Shoulder ผศ. พญ. นิตยา เล็กตระกูล	449
การให้การระงับความรู้สึกสำหรับการผ่าตัดไหล่ พญ. อลิสา เสี่ยงสิ่ว ผศ. นพ. สุตสยาม มานูวงศ์	469
Arthroscopic Knot Tying นพ. อาทิตย์ เหล่าเรืองธนา	485

Traumatic Anterior Shoulder Instability with Glenoid Bone Loss <i>ผศ.นพ.ประกาศิต สงวนจิตร</i>	501
ภาวะข้อไหล่ไม่มั่นคงทางด้านหลัง (Posterior Shoulder Instability) <i>ผศ.นพ.ชนะการ พรพัฒน์กุล</i>	531
ภาวะความไม่มั่นคงของข้อไหล่หลายทิศทาง (Multidirectional Instability) <i>น.อ.ประชัน บัญชาศึก ร.น.</i>	541
Overview of the Degenerative Rotator Cuff Torn <i>ผศ.นพ.ชูศักดิ์ กิจคุณาเสถียร</i>	563
การผ่าตัดเย็บซ่อมเส้นเอ็นกล้ามเนื้อข้อไหล่โดยใช้กล้องส่อง <i>นพ.เมษันท์ ปริมาธิกุล</i>	585
Arthroscopic Acromioplasty <i>นพ.ไผทวุฒิ อุ่นสมบัติ</i>	619
ภาวะเส้นเอ็นหัวไหล่ฉีกขาดขนาดใหญ่ (Massive Rotator Cuff Tear) <i>ผศ.นพ.บัญชา ชื่นชูจิตต์</i> <i>นพ.ชลทาน เอี่ยมสำอางค์</i>	627
ภาวะข้อไหล่เสื่อม (Glenohumeral Osteoarthritis) <i>นพ.ณัฐพร แสงเพชร</i> <i>นพ.ชัชวาล เลิศบุษยานุกูล</i>	645
ข้อไหล่เทียมชนิดกลับด้าน (Reverse Total Shoulder Arthroplasty) <i>ผศ.นพ.บัญชา ชื่นชูจิตต์</i> <i>นพ.ชลทาน เอี่ยมสำอางค์</i>	671

การติดเชื้อบริเวณข้อไหล่ (Infection of the Shoulder) นพ.เฉลิมชัย ลิมิตเลาหพันธ์	687
Calcifying Tendinitis น.อ.ประชัน ปัญชาศิริ ร.น.	703
โรคและการบาดเจ็บของเส้นเอ็น Biceps (Biceps Tendon Disorders) พ.อ.สมศักดิ์ ปัตยะกร	715
กลุ่มอาการกดประสาทส่วนปลายรอบข้อไหล่ (Nerve Entrapment around the Shoulder) พ.ท.ณัฐชา กุลกำมัธร นพ.พาสรรค์ ผลโภาค	735